Toxikologie im Veterinärbereich

Vermuteten bzw. tatsächlichen Vergiftungsfällen bei Tieren aller Art wird in unserem spezialisierten Labor mit chemisch-toxikologischen Untersuchungen nachgegangen. So kann sich bereits bei der Sektion toter Tiere ein pathologisch auffälliges Bild zeigen, das auf eine Vergiftung hinweist. Innere Blutungen oder Verkrampfungen der Klauen können Indizien einer Intoxikation sein. In 46 von 208 im Jahr 2012 eingesandten Proben (= 22%) war eindeutig eine Giftsubstanz nachweisbar. Die Proben stammten zu 70% von Tieren (Wildtiere, Greifvögel, Wildvögel, Nutztiere, Zootiere, Bienen, Fische und Haustiere) und zu 30 % von ausgelegtem Ködermaterial

Gefundener Hackfleischköder mit Chloralose haltigem Getreide versetzt.

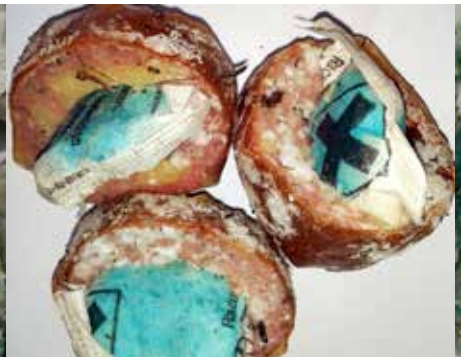

Mit Difethialon-Päckchen (Rattengift) gespickter Wurstköder aus dem Raum Freiburg. Die Wurststücke lagen auf öffentlichem Gelände und wurden dort von Hunden aufgenommen.

Mit E605 präparierter Fleischköder aus dem Raum Karlsruhe

Mit Gift präparierte Köder – besonders problematisch auf öffentlichen Grundstücken

Vermehrt werden präparierte Ködermaterialien nicht nur auf privaten, sondern auch auf öffentlichen Grundstücken ausgelegt, wo sie eine Gefährdung für Haus- und Wildtiere, aber auch für spielende Kinder darstellen. Diese Giftköder enthalten oftmals Substanzen, die schon seit Jahren EU-weit verboten sind und eine hohe akute Toxizität besitzen.

Die Bandbreite der dabei eingesetzten Substanzen ist groß. In vielen Fällen wurden Rodentizide (Rattengifte) verwendet, wie z.B. Strychnin oder Chloralose, welches früher zur Taubenbekämpfung eingesetzt wurde. Aber auch Insektizide und Molluskizide (Schneckenkorn) wurden eingesetzt. In Einzelfällen kam es zu Vergiftungen durch Schwermetalle.

Nicht immer werden Giftköder im Vorfeld gefunden; oftmals wurden sie bereits gefressen und das Tier kam zu Tode. Intoxikationen zeigen meist ein pathologisch auffälliges Bild. Bei der Sektion werden gezielt Organe entnommen, aus denen dank moderner Analysenmethoden enthaltene Giftsubstanzen in den meisten Fällen bestimmt werden können. Hilfreich zur Aufklärung einer Intoxikation können neben den Organen auch Magen-, Kropfinhalt, Erbrochenes oder Kot sein.

Nachdem bereits im Vorjahr Krähen im Raum Neuenburg/Rhein durch das Insektizid Parathion-Ethyl, besser bekannt unter dem Namen E605, vergiftet wurden, traf es dieses Mal Hunde im Raum Karlsruhe: Einer der Hunde verstarb nach der Aufnahme innerhalb von Stunden, die anderen konnten durch eine tierärztliche Behandlung gerettet werden. Parathion-Ethyl gehört zur Gruppe der Organophosphat-Insektizide und war in Deutschland als Wirkstoff in einigen Pflanzenschutzmittelpräparaten (z.B. E605 combi forte, Folidol) enthalten. Die Zulassung des Wirkstoffs wurde im Juli 2001 EU-weit widerrufen, letzte Ausnahmegenehmigungen endeten im Dezember 2002. Parathion-Ethyl weist für Säugetiere, Vögel und für den Menschen eine hohe Giftigkeit auf.

Nachgewiesene Ursachen von böswilligen und sonstigen Vergiftungen bei Tieren 2012

Insektizide/ Fungizide

E 605 (Parathion-Ethyl)	2	**Rotmilan :**Ein aufgefundener Rotmilan verendete an E605. **Hund:** 2 Hunde erkrankten nach Aufnahme eines mit E605 vergifteten Köders auf einem öffentlichen Gelände. Einer verendete, einer überlebte.
α/ß Endosulfan	1	**Wurst:** mehrere, am Wegrand ausgelegte, Wurststücke führten bei 2 Hunden nach deren Aufnahme zu Vergiftungserscheinungen. Beide Hunde konnten gerettet werden. Die Wurststücke enthielten α/ß Endosulfan.
Deltamethrin	1	**Kakerlaken:** Nachdem in einem Zoo ein Kleinnagetier (Kurzohrrüsselspringer), nach Aufnahme von Futterkakerlaken verendete, wurden diese untersucht und es konnte Deltamethrin (Pyrethroid) festgestellt werden. .
Mevinphos	1	**Schwarzmilan:** Ein tot aufgefundener Schwarzmilan starb an Mevinphos. Offensichtlich hatte er ein Stück einer präparierten Schwarte aufgenommen.
Methiocarb	2	**Fuchs**: 2 Füchse starben an Methiocarb im selben Umkreis.
Dichlorvos	1	**Bienen:** Ein Bienenvolk erlag der Vergiftung mit Dichlorvos. Angenommen wird ein Frevel.
Pirimiphos-methyl	1	In Vogelfutter wurde rot angefärbtes, gequetschtes Getreide gefunden.

Rodentizide

Difenacoum	3	**Hund:** Ein Hund musste tierärztlich gegen eine vermutete Vergiftung behandelt werden, im Erbrochenen wurde Difenacoum nachgewiesen. **Violetter Köder:** Auf einer Rinderweide wurde ein violett gefärbter Wachsköder gefunden, dieser enthielt Difenacoum.Ob der Tod eines zuvor verendeten Rindes damit zusammenhängt, konnte nicht mehr festgestellt werden, da der Tierkadaver schon entfernt wurde. **Fleisch:** Eine große Menge Fleisch, teilweise mit Knochen, wurde auf einem Wiesenweg gefunden. Ein Hund nahm das Fleisch auf und musste tierärztlich behandelt werden. Auf dem Fleisch wurden Rattengiftgetreidekörner gefunden, die den Wirkstoff Difenacoum

		beinhalteten.
Difenacoum+Sulfa-chinoxalin	1	Roter Hackfleischköder: Eine unbekannte Person präparierte Hackfleisch mit einer erheblichen Menge an Rattengift, formte dies in Form einer Frikadelle und verpackte es in Metzgereipapier. Der Köder wurde von einer Familie in ihrem Garten aufgefunden. Das eingemengte rote Granulat bestand aus Difenacoum und Sulfachinoxalin.
Difenacoum,Flocoumafen,Brodifacoum,Difethialon	1	**Hund:** Eine Hundebesitzerin musste ihre Hunde nach Aufnahme eines Giftköders tierärztlich behandeln lassen. Ausgelöst wurde die Giftköderauslegung vermutlich durch einen Nachbarschaftsstreit. Das Erbrochene der Hunde beinhaltete mehrere Wirkstoffe (Cumarinderivate).
Difenacoum,Brodifacoum,Difethialon,Flocoumafen	1	**Katze:** 2 junge Katzen wurden in einem Pool tot aufgefunden. Die Todesursache lautete ertrinken. Eine Katze hatte zusätzlich Rattengift aufgenommen.
Difenacoum+Brodi-facoum **(Chloralose)**	1	Gleichzeitig wurden ein toter Uhu und eine tote Taube aufgefunden. Die Taube wurde vermutlich als Köder an einem Nylonfaden an einen Zaun gebunden. Der Uhu erlegte die gefesselte leichte Beute und starb, da diese mit Gift bestrichen war. Im Kropf des Uhus wurden Taubenteile gefunden. Gleichzeitig wurde ein weiterer kranker Bussard an der gleichen Stelle gefunden, der einen Tag später verstarb. (cf. auch Chloralose)
Difethialon	2	**Köder.** Brühwurstscheiben wurden in großer Menge eingeschnitten und mit Rattengiftköderpäckchen versehen und ausgelegt. **Wanderfalke** Ein tot aufgefundener Wanderfalke wurde mit Difethialon vergiftet. **Graureiher:** Im Magen eines Graureihers wurde das Rattengift Difethialon nachgewiesen.
Difethialon+Bromadiolon	1	**Hühner** Ein Nutztierhalter von ca. 120 Hühnern entdeckte in seinem frei zugänglichen Futterfass rot eingefärbte Haferflocken. Von einer Straftat wird ausgegangen. Es kamen keine Tiere zu Schaden.
Difethialon+Brodifacoum	3	**Fuchs.** In einem tot aufgefundenen Fuchs wurde Rattengift nachgewiesen. **Wanderfalke** Ein tot aufgefundener Wanderfalke starb an Rattengift in seinem Magen wurde ein Küken gefunden, das evtl. als Ködertier in Frage kommt. **Fuchs:** In einem gefundenen Fuchs wurden Rattengifte nachgewiesen.
Difethialon, Difenacoum, Brodifacoum	1	**Köder:** In einem Köder, der bei einer Kleingartenanlage gefunden wurde,

		wurden 3 Cumarinderivate gefunden.
Bromadiolon	1	**Rosa Pellets.** Auf einem privaten Grundstück verstreute Pellets enthielten das Rattengift Bromadiolon.
Sulfachinoxalin	1	**Hund:** Ein Dalmatiner verendete nach Aufnahme eines Rattengifts
Brodifacoum	1	**Köder:** Auf einem öffentlichen Gelände wurden Räucherlachsstücke als Köder ausgelegt.

Sonstige böswillige Vergiftungen

Chloralose	9	**Hackfleischköder:** Eine große Menge Köder, geformt aus Hackfleisch und türkisfarbenem Getreide, wurden auf dem Privatgrundstück eines Hundebesitzers gefunden. Dieser hatte schon vorher Erfahrungen mit einem unbekannten Hundehasser gemacht (Kot im Briefkasten). Der Hund musste tierärztlich behandelt werden, da er einen dieser Köder gefressen hatte. **Trockenes Material (3):** Ein aufmerksamer Mitbürger fand wiederholt auf einem Firmengelände, an dem viele Tauben ansässig sind, verdächtiges Material. Sein Verdacht bestätigte sich. **Taube:** Eine Taube starb an den Folgen der Aufnahme von Chloralose im Raum Stuttgart. **Milane:** Eine Naturschutzbeauftragte fand in ihrem Gebiet 2 tote Rotmilane. Einer von ihnen hatte noch eine weiße Taube im Schnabel, vermutlich wurde die Taube als Ködertier verwendet. **Tauben:** 2 in einem Hof tot aufgefundene Tauben starben an der Vergiftung durch Chloralose. **Taube, Uhu, Mäusebussard** cf. auch Difenacoum+Brodifacoum: Bei allen in diesem Fall genannten Tiere wurde auch Chloralose gefunden
Pentobarbital	2	**Katze:** Auf Wunsch des Tierbesitzers wurde eine gestorbene Katze auf Vergiftung untersucht. Gefunden wurde Pentobarbital, ein im Veterinärbereich gebräuchliches Euthanasiemittel. Ob die Katze eingeschläfert werden musste und deshalb die Substanz zu finden war, ist nicht bekannt. **Katze:** Eine mit Vergiftungserscheinungen behandelte Katze starb nach wenigen Tagen. Ob sie euthanasiert wurde, ist nicht bekannt.

Strychnin+ Pyranocoumarin	1	**Hund:** Ein Hund erlag der Vergiftung durch Strychnin. Das Cumarinderivat Pyranocoumarin wurde ebenfalls gefunden.

Identifizierung von Substanzen im Zusammenhang mit Vergiftungen, Verdacht auf Vergiftungen bzw. Umweltschädigungen

Schneckenkorn (Fe+P)	1	**Fleischwurst:** Entlang eines Weges, der oft für Hundespaziergänge genutzt wird, wurden mehrere Fleischwurststücke, die eingeschnitten und blau verfärbt waren, gefunden. Vermutlich wurde Schneckenkorn eingebracht.
Blei	3	**Rinder.** Bei 3 Rindern konnte Blei nachgewiesen werden. Ob der gemessene Wert toxisch ist, ist mangels Vergleichsmaterial nicht zu beurteilen.
Diesel	2	**Fischsterben:** Mehrere Fische verendeten in einem kleinen Fluss nach der Einbringung von Diesel.
Cadmium und Blei	1	**Gewässerverunreinigung:** Nachdem in einem Gewässer eine rot-braune Verfärbung aufgefallen war wurde es untersucht und positiv auf erhöhte Gehalte an Cadmium und Blei getestet.

Sonstige gefundene Substanzen:

Ethylenglykol	1	**Katze:** Eine Kater starb, nachdem er vom Freigang nach Hause kam. Er war völlig durchnässt und roch süßlich, das Fell zeigte eine leichte blau grünliche Farbe. Der Verdacht, dass es sich um Frostschutzmittel handeln könnte, bestätigte sich. Der Kater konnte vom Tierarzt nicht mehr gerettet werden.