1. Wildtier-Diagnostik an den Untersuchungsämtern in Baden Württemberg 2013

Im vergangenen Jahr stellte das Land Baden Württemberg erstmals einen zusammenfassenden Bericht der Wildtiererkrankungen vor (http://www.ua-bw.de/uploaddoc/cvuafr/Wildtier_Jahresbericht_BW_2012_Langfassung.pdf). Auch 2013 erfolgten umfangreiche Untersuchungen von Wildtieren oder Proben von Wildtieren zur Abklärung der Erkrankungs- und/oder Todesursache. Meist erfolgten die Untersuchungen im Rahmen von Monitoring-Programmen, aber auch darüber hinaus wurden gezielte Fragestellungen in den CVUAs in Freiburg, Karlsruhe und Stuttgart sowie im STUA Aulendorf-Diagnostikzentrum bearbeitet. Die daraus gewonnenen Erkenntnisse über Wildtiererkrankungen stellen die Untersuchungsämter in diesem Artikel vor.

Anzeigepflichtige Tierseuchen in der Wildtierpopulation bergen ein Ansteckungsrisiko für unsere Haustiere aber ggf. auch für den Menschen. Gezielte Monitoring-Programme dienen der Überwachung relevanter Erkrankungen bei unseren Wildtieren.

Bei den im Jahr 2013 untersuchten Wildvögeln war die Geflügelpest (aviäre Influenza) nicht nachweisbar. Auch die Untersuchungen der Wildschweine auf die Europäische und Afrikanische Schweinepest verliefen mit negativem Ergebnis. Vor ein paar Jahren erkrankten die Wiederkäuer der Haus- und Wildtierpopulationen an der Blauzungen-krankheit. Seit einigen Jahren ist diese Erkrankung getilgt. Auch im vergangenen Jahr konnte die Blauzungenkrankheit bei Wildwiederkäuern nicht nachgewiesen werden.

Dahingegen fallen andere Erkrankungen mehr ins Gewicht. So ist die Endo- und Ektoparasitose eine sehr häufige Erkrankung vor allem bei den Wildwiederkäuern und Wildschweinen.

Vergiftungen kommen seltener vor, werden dann aber bei vielen unterschiedlichen Wildtierarten diagnostiziert. Genaue Untersuchungszahlen entnehmen Sie bitten den Tabellen im

Anhang. Schwerpunktthema in diesem Jahr ist die Staupe, aber auch besondere Fallberichte werden aufgeführt.

2. Übersichtsbeitrag: Staupe – eine wichtige Erkrankung bei wildlebenden Kaniden in Baden-Württemberg

Das Staupevirus: Die Staupe ist eine durch das Staupevirus/Canine Distemper Virus (CDV) hervorgerufene und weltweit vorkommende Erkrankung verschiedener in Baden Württemberg heimischer Fleischfresser (z.B.: Hund, Wolf (derzeit noch nicht freilebend in BW), Fuchs, Marder, Frettchen, Dachs, Waschbär). Innerhalb der zugehörigen Virusfamilie der Paramyxoviridae ist ein weites Wirtsspektrum von Mensch und Tieren bekannt. Die Staupe ist jedoch keine Zoonose, eine Übertragung zwischen Mensch und Tier kommt nicht vor.

Abb. 1: Eitriger Augenausfluss, Fuchs

Die Staupeerkrankung: Über den oberen Atmungstrakt oder die Bindehäute dringt das Staupevirus in den Körper ein, vermehrt sich in den regionären Lymphknoten und führt zu einer Infektion des Tieres. In Folge dessen werden verschiedene Krankheitsformen wie zum Beispiel Fieber, Nasen- und Augenausfluss (Abb. 1), Zahnveränderungen (Staupegebiss) oder auch ein Katarrh im Bereich der Atem- und/oder Verdauungswege durch das Staupevirus hervorgerufen. Wochen später können auch Veränderungen an den Sohlenballen (*hard pad disease*) oder zentralnervöse Erscheinungen auftreten.

Diagnostik: Sieht der Veterinär-Pathologe bei der Sektion hinweisende morphologische Veränderungen, die für eine Staupe sprechen, so werden weiterführende Untersuchungen eingeleitet. Mittels Molekular-biologie (RT-qPCR) erfolgt ein Staupevirus-Genomnachweis und in der Histologie können u.a. charakteristische Einschlusskörperchen (EK) in den Epithelzellen verschiedener Gewebe (hier Lunge) dargestellt werden (Abb. 2).

Abb. 2: Bronchialepithel, EK

Parallel erfolgt der Ausschluss wichtiger Differenzialdiagnosen, wie zum Beispiel der Tollwut, die ebenfalls mit zentralnervösen Erscheinungen einhergeht.

Vorkommen der Staupe allgemein: Seit wann die Staupe bereits vorkommt, ist nicht genau belegt. Nach älteren Literaturangaben soll die Erkrankung im 19. Jahrhundert nach Nordeuropa gekommen sein. Allerdings wurde schon zuvor über ähnliche Krankheitssymptome bei Hunden berichtet. Sicher nachweisbar und auch differenzierbar z.B. von der Tollwut war die Erkrankung erst nach der Virusentdeckung von Carré im Jahr 1905. Impfmaßnahmen gegen die Staupe führten zu einer drastischen Reduzierung der Erkrankung, trotzdem ist sie eine der wichtigsten Erkrankungen bei unseren Haushunden und spielt, wie dieser Bericht aufzeigt, auch ein wichtige Rolle bei unserem heimischen Fuchs und anderen Fleischfressern in der freien Natur.

2013 Vorkommen der Staupe in Baden-Württemberg: Das Vorkommen der Staupe bei Füchsen in Baden Württemberg ist seit längerem bekannt. Aus diesem Grund sollten die 2013 in Baden-Württemberg im Rahmen des Tollwut-Monitorings an die CVUAs in Freiburg, Karlsruhe und Stuttgart sowie das STUA Aulendorf-Diagnostikzentrum eingesandten und für den Pathologen Staupe-verdächtigen Füchse anhand weiterführender molekularbiologischer Untersuchungen (RT-qPCR) auf Staupe untersucht werden. Aufgeführt werden die in den vier Regierungspräsidien (RPs) durchgeführten molekularbiologischen Untersuchungen bei Füchsen (Tabelle 1):

RP	Füchse insgesamt auf Staupe untersucht	Staupe positiv	Anteil in %
Freiburg	51	26	**50,9**
Karlsruhe	19	0	**0**
Stuttgart	24	19	**79,2**
Tübingen	213	190	**89,2**

Tabelle 1: Vorkommen der Staupe beim Fuchs

Die Untersuchungen zeigten ein vermehrtes Vorkommen der Staupe bei Füchsen in den Regierungspräsidien (RPs) Stuttgart und Tübingen. Hier waren ca. 80-90 % der gezielt auf Staupe untersuchten Füchse positiv. Auch im RP Freiburg lag eine hohe Nachweisrate von ca. 50 % vor, wohingegen im RP Karlsruhe kein eindeutiger Staupenachweis bei den untersuchten Füchsen möglich war. Allerdings ergaben sich hier in der RT-qPCR fragliche Staupe-Ergebnisse, die für eine vorhergehende Infektion sprachen. Diese Zahlen werden jedoch nicht in der Statistik mit aufgeführt. Es ist davon auszugehen, dass auch im RP Karlsruhe Füchse an Staupe erkranken und die Krankheit nicht an den Präsidiumsgrenzen innehält.

Eine detaillierte geographische Darstellung der Staupeausbreitung in Baden-Württemberg verdeutlicht die Übersichtskarte im Anhang.

Darüber hinaus ergaben die molekularbiologischen Untersuchungen von Dachs sowie Baum- und/oder Steinmarder ebenfalls einen Staupe-Genomnachweis im Einzelfall. Entsprechend der Ergebnisse der Staupe beim Fuchs kam die Staupe bei Dachs, Baum- und/oder Steinmarder am häufigsten im RP Tübingen vor (Tabelle 2).

RP	Dachs	Baum- und Steinmarder
Freiburg	2	0
Karlsruhe	0	0
Stuttgart	2	1
Tübingen	12	8

Tabelle 2: Vorkommen der Staupe bei Dachs und Marder

Konsequenzen für Mensch und Haustier: Da keine Infektionsgefahr für den Menschen gegeben ist, könnte man meinen, die Staupe spiele eine untergeordnete Rolle. Aber für die Jäger stellt diese Erkrankung eine der wichtigsten Differenzialdiagnosen für die anzeigepflichtige Tollwut dar, die anhand der Klinik nicht immer zu unterscheiden ist. Auch wenn Deutschland seit mehreren Jahren frei von Tollwut ist, so kann ein Wiederauftreten dieser lang bekannten Erkrankung nicht ausgeschlossen werden.

Auch für nicht geimpfte Hunde kann der Kontakt mit an Staupe erkrankten Wildtieren eine Staupeinfektion zur Folge haben. Aus diesem Grund wird noch einmal an die Hundebesitzer appelliert ihre Hunde und Katzen regelmäßig von ihrem Tierarzt immunisieren zu lassen. Dies gilt nicht nur für Hunde in ländlichen Regionen, da Füchse längst auch in unseren Städten heimisch sind.

Wenn Sie weiteres Interesse an der Arbeit der Tierseuchendiagnostik in Baden-Württemberg haben möchten wir Sie auf den im vergangen Jahr publizierten Wildjahresbericht hinweisen, der einen sehr guten Überblick über die Wildtierdiagnostik gibt (link siehe unter Jahresrückblick). Auf der Homepage der Untersuchungsämter für Lebensmittelsicherheit und Tiergesundheit stehen Ihnen zudem weitere Artikel zum Thema Staupe zur Verfügung.

http://www.ua-bw.de/pub/beitrag.asp?subid=0&Thema_ID=8&ID=1839&Pdf=No&lang=DE

http://www.cvuas.de/pub/beitrag.asp?subid=1&Thema_ID=8&ID=1810&Pdf=No&lang=DE

http://www.cvuas.de/pub/beitrag.asp?subid=3&Thema_ID=8&ID=1302&Pdf=No&lang=DE)

3. Beispiele aus dem Laboralltag

Fall 1: Schutz der Rehkitze während der Mähsaison

Um das Vermähen von Kitzen zu verhindern, suchte ein Landwirt vor dem Mähen die Wiese nach Rehkitzen ab. Ein Rehkitz wurde durch den Landwirt aus der Weide in den nahe gelegenen Wald verbracht. Am darauf folgenden Tag lag das gleiche Rehkitz apathisch wieder in der Wiese. Daraufhin wurde es erneut in den nahe gelegenen Wald verbracht. Am frühen Nachmittag des gleichen Tages lag das Tier verendet an dieser Stelle.

Bei der Sektion zeigte das weibliche Tier einen mageren Ernährungszustand. Der Labmagen war stark aufgegast, enthielt langfaseriges Raufutter mit Haaren sowie Sand und die Magenschleimhaut war bedeckt mit einer wässrigen leicht rötlichen Flüssigkeit. Milch war im Labmagen nicht vorhanden (Abb. 3). Insgesamt enthielten Dünn- und Dickdarm wenig Futterbestandteile. Diese Untersuchungsergebnisse sprachen für einen Milchmangel (Energiemangel) als Todesursache.

Abb. 3: Mägen und Darm, Rehkitz

Wichtige Anmerkung: Rehkitze dürfen auf keinen Fall von Menschen mit bloßen Händen berührt werden, da sie dann von der Ricke (Rehmutter) nicht mehr angenommen und gesäugt werden. Falls erforderlich allenfalls mit Grasbüscheln anfassen. Rehkitze sollen nahezu geruchslos sein und dürfen keinen Fremdgeruch annehmen. Bitte setzen Sie sich mit dem zuständigen Jagdpächter in Verbindung, der Ihnen sicher mit Rat und Tat zur Seite steht, wie Sie die Ricke rechtzeitig vor dem Mähen der Wiese auf schonende Art und Weise dazu veranlassen können, ihr Rehkitz an einem anderen Ort abzulegen (Verbrämen). Möglichkeiten für den Schutz der Tiere wären zum Beispiel eine Nacht vor dem Mähen optische oder akustische Scheuchen und Verbrämungsmittel aufzustellen oder von innen nach außen zu mä-

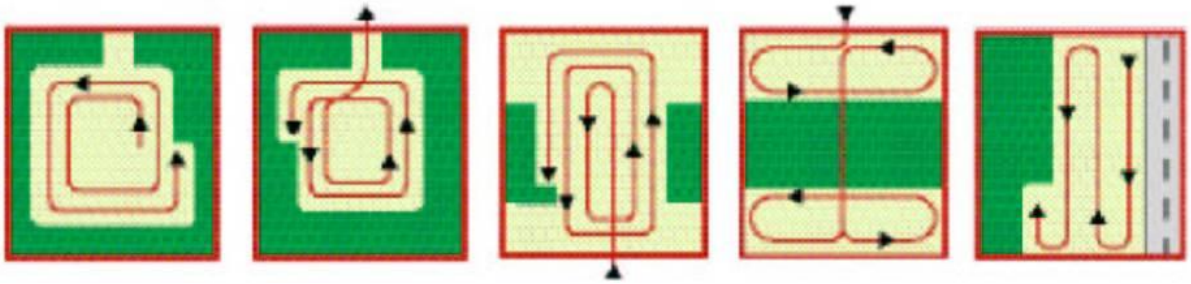

Abb. 4: Mahdpraktiken

hen (Abb. 4: Mahdpraktiken[1]).

Dr. Süß-Dombrowski, CVUA Stuttgart

Fall 2 und 3: Echinokokkose – eine seltene Erkrankung bei Wildschweinen und Feldhasen

E. multilocularis kommt in den nördlichen Hemisphären (Nordamerika und Eurasien) vor. Die adulten nur wenige Millimeter langen Echinokokken parasitieren im Dünndarm von Fleischfressern (z.B.: Rotfuchs, Marderhund, Wolf, Hund, Katze), die als Endwirte fungieren. Zwischenwirte sind Kleinsäuger, meistens Nagetiere, aber auch bei anderen Wirten (Mensch, Schwein, Hund u.a.) kann die Echinokokkose hervorgerufen werden und verläuft unbehandelt häufig letal.

Echinococcus multilocularis-Infektion bei einem Wildschwein

Ein Frischling wurde im Wald aufgefunden und dann von Hand in einem Wildgehege aufgezogen. Klinisch zeigte der Frischling Kümmern und zudem neurologische Symptome (u.a. Ataxie, Rückwärtslaufen und Krampfanfälle). Es bestand der Verdacht einer Missbildung im Bereich von Leber oder ZNS. Die makroskopische Untersuchung ergab u.a. folgende Befunde: hochgradiger Lungenwurmbefall, Leber durchsetzt mit miliaren bis 1,5 cm im Durchmesser großen derben grau-weißen Herden (Abb. 5a und b).

Abb. 5 a und b: Leber Wildschwein

Die mikroskopischen Untersuchungen (Histologie) ergaben u.a. eine hochgradige granulomatöse Hepatitis (Entzündung der Leber) mit Nachweis von Langhanszellen und massenhaft eosinophilen breiten „Kapseln“, sogenannten Laminarhüllen, die auf eine Echinokokkose hinweisen. Weiterführende molekularbiologische Untersuchungen erbrachten den Nachweis einer *Echinococcus multilocularis*-Infektion (*E. multilocularis*), wohingegen *Echinococcus granulosus* (*E. granulosus*) ausgeschlossen wurde. Eine Infektion mit *E. multilocularis* kommt beim Wildschwein äußerst selten vor. In diesem Fall blieb der Infektionsherd unklar.

[1] AVES-Ostkantone VoGDossier Gefahr „Mähtod“ - Ein Ratgeber nicht nur für Landwirte, 2010

Die *E. multilocularis*-Infektion der Leber bedingte demnach die hochgradige chronische granulomatöse Hepatitis (Leberentzündung) auch *Hepatitis granulomatosa multiplex* genannt. Mit an Sicherheit grenzender Wahrscheinlichkeit führte die hochgradig eingeschränkte Leberfunktion zu den im Vorbericht aufgeführten klinischen Symptomen, die sich häufig in einem sogenannten hepatoenzephalen Syndrom manifestieren. Zusätzlich erfolgte der Ausschluss einer Mykobakteriose, die hier als wichtige Differenzialdiagnose anzusehen war.

Dr. Blazey, CVUA Stuttgart

Echinococcus multilocularis bei einem Feldhasen

Wir berichten über einen Fall alveolärer Echinokokkose bei einem Feldhasen, der in dem am südlichen Rand der Schwäbischen Alb gelegenen Landkreis Sigmaringen im Dezember 2013 mit gutem Ernährungszustand erlegt worden war. In seiner Leber wurde makroskopisch eine ca. 9 x 4 x 6 cm große, ovale, gelbgraue Zubildung mit weicher Konsistenz und im Anschnitt wabenartiger Struktur festgestellt (Abb. a). Der Leberlymphknoten war vergrößert und von gleicher Konsistenz und Farbe.

Histologisch zeigte sich eine herdförmige granulomatös- bis nekrotisierende Entzündung mit eosinophilen Granulozyten, Verkalkungsherden sowie hyalinen, PAS-positiven Laminarhüllen. Vereinzelt konnten Scolices (Bandwurm“köpfe“) nachgewiesen werden (Abb. 5b). Mittels PCR wurde im Gewebe *E. multilocularis*-spezifische DNA detektiert.

Abb. 6a: Leber, Feldhase

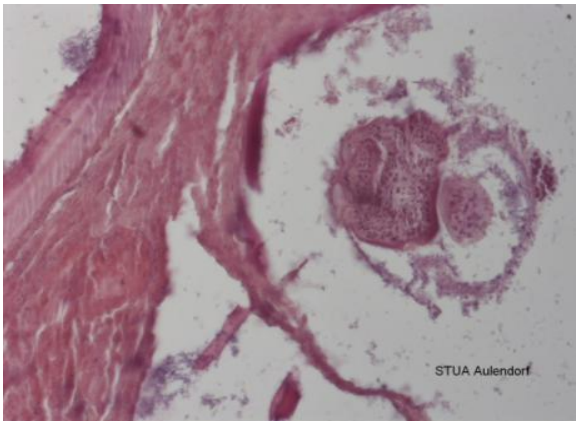

Abb. 5b: Bandwurm“kopf“, Feldhase

Das als alveoläre Echinokokkose bekannte Finnenstadium wurde bei wildlebenden oder in menschlicher Obhut gehaltenen Tierarten (Haus- und Wildschwein, Sumpfbiber, Europäischer Biber, Chinchilla, Affen, Hund) sowie beim Menschen nachgewiesen. Jedoch finden sich nur zwei Kurzberichte über diese Parasitose bei Hasenartigen (Kötsche & Gottschalk

1990: Krankheiten der Kaninchen und Hasen. Fischer Jena, 4. Aufl., 168; Xiao et al. 2004: Parasitol. Res. 92, 352–353).

Dr. Großmann, STUA Aulendorf-Diagnostikzentrum; Dr. Bauer, Universität Gießen

Fall 4: Reh mit Lungenentzündung und Parasitose

Klinisch zeigte der Rehbock Krämpfe und der Äser war voller Schaum. Der Jäger sandte den Rehbock zur Abklärung der Erkrankungsursache ein.

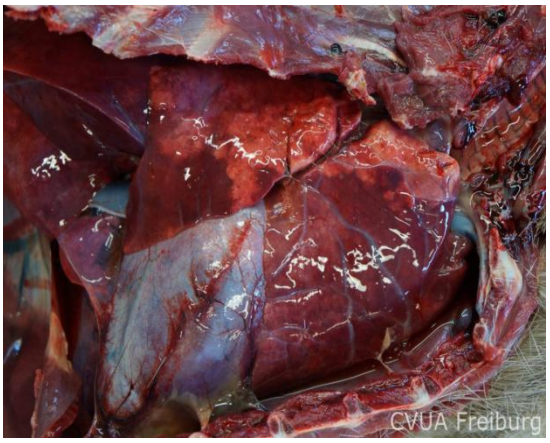

Abb. 7: Herz und Lunge, Reh

Bei der makroskopischen Untersuchung wies das Tier unter anderem einen hochgradigen Befall mit Haarlingen und Zecken im wechselnden Fell sowie Rachenbremsen in Kehlkopf und Rachen auf. Zudem lagen eine hochgradige akute Bronchopneumonie (Entzündung der Lunge) und eine hochgradige Tracheitis (Entzündung der Luftröhre) vor (Abbildung 7).

Der Labmagen war chronisch entzündet mit Blutaustritt aus der Schleimhaut und hochgradigem Nachweis von *Haemonchus contortus* (gedrehter Magenwurm). Als Erkrankungsursache wurde bei dem Rehbock eine hochgradige Lungenentzündung diagnostiziert, die durch eine bakterielle Infektion mit *Mannheimia haemolytica* hervorgerufen wurde. Prädisponierend wirkte hier der hochgradige Befall mit Endo- und Ektoparasiten: Zecken und Haarlinge im Fell, Dassellarven („Rachenbremsen“) im Rachenraum und *Haemonchus contortus* (gedrehter Magenwurm) im Labmagen.

Dr. Suntz, CVUA Freiburg

Fall 5: Junger Dachs mit wiederkehrenden Ataxien

Nachdem ein ca. drei bis vier Monate alter Dachs klinisch eine Apathie und eine mangelndes Fluchtverhalten (er lief Menschen hinterher) zeigte, wurde er stationär in einer Tierarztpraxis aufgenommen. Zu Beginn entwickelte sich der Dachs aufgrund einer sehr intensiven Pflege gut. Doch dann erkrankte das Tier an wiederkehrenden Ataxien einhergehend mit einem reduzierten Allgemeinbefinden. Des Weiteren ergaben klinische Untersuchungen Atemgeräusche der Lunge und das Abschlucken von Speichel war dem Tier nicht mehr möglich. Fünf Tage nach der stationären Aufnahme in der Tierarztpraxis verstarb der Dachs und wur-

de zur Abklärung der Todesursache, insbesondere im Hinblick auf eine zentralnervöse Erkrankung, an das Untersuchungsamt Karlsruhe eingesandt.

Bei der makroskopischen Untersuchung des Tierkörpers fielen unter anderem ein schlechter Ernährungszustand, ein alveoläres Lungenödem (Wasseransammlung in der Lunge) und ein *Hydrocephalus internus* (Gehirnwassersucht, Wasserkopf) auf. Letzterer entsteht durch eine unphysiologische Ansammlung von *Liquor cerebrospinalis* (Hirn-Rückenmarks-Flüssigkeit) im Ventrikelsystem des Gehirns, die aufgrund des erhöhten intrakraniellen Druckes einen Schwund der Gehirnmasse bedingt. Diese Erkrankung manifestiert sich klinisch als zentralnervöse Erkrankung, wie zum Beispiel bei dem Dachs, der an einer Ataxie erkrankte. Wahrscheinlich handelte es sich um einen angeborenen *Hydrocephalus internus*, der sich nicht selten erst in den ersten Lebenswochen und -monaten mit einer fortschreitenden klinischen Manifestation darstellt. Erkranken die Tiere schon vor der Geburt, so führt dies zu einer Deformation des Schädels, die bei dem eingesandten Dachs nicht vorlag.

Wahrscheinlich führte im Rahmen dieser Erkrankung eine reduzierte Herz- und Kreislauffunktion zu der Wasseransammlung in der Lunge.

Deutschland hat seit mehreren Jahren den Status „Tollwut (Genotyp 1)-frei“. Trotzdem erfolgt bei Tieren, die aufgrund zentralnervöser Erkrankungen zur Untersuchung eingesandt werden, immer auch ein Ausschluss der Tollwut. Auch bei dem Dachs wurde eine solche Untersuchung durchgeführt, welche mit negativem Ergebnis verlief.

Dres. Strobel, Saenger, CVUA Karlsruhe

Anhang 1: Karte Vorkommen der Staupe in BW 2013
Anhang 2: Wildtiererkrankungen Diagnosen in BW 2013
Anhang 3: Untersuchungen auf anzeigepflichtige Tierseuchen in BW 2013